

Dr. Xavier Tomás,¹
 Dr. Samuel Anzaldo,¹
 Dr. Alejandro Tomasello,¹
 Dr. Jaime Pomés,¹
 Dr. Francesc Maculé,²
 Dr. Ramón Zúñiga,¹
 Dra. Ana Isabel García-Díez¹

Estadaje mediante Resonancia Magnética con contraste paramagnético endovenoso de las lesiones osteocondrales del astrágalo

RESUMEN

Objetivos: Realizar un estudio retrospectivo de los hallazgos mediante RM que orienten en el estadaje de las lesiones osteocondrales astragalinas (LOA).

Material y métodos: Se revisan retrospectivamente nueve pacientes afectos de LOA, de los que se han seleccionado seis en los que se obtuvieron datos clínicos, RX, RM con contraste y Gammagrafía. Los datos obtenidos por RM se analizaron para objetivar la estabilidad o inestabilidad de la lesión osteocondral y la aparición de lesiones asociadas.

Resultados: De los seis pacientes seleccionados, la RM prequirúrgica con contraste objetivó dos casos de LOA estables (estadios I y IIa) y cuatro casos inestables (un caso estadio III y tres casos estadios IV). Cuatro pacientes fueron intervenidos quirúrgicamente. En dichos pacientes se compararon, retrospectivamente, los hallazgos de la RM y la cirugía, y se obtuvieron casos de LOA inestable (dos casos estadio IV y un caso estadio III con lesión del tendón de Aquiles asociada) y un caso de LOA estable (estadio IIa). La cirugía confirmó en los cuatro casos los ha-

llazgos descritos por la RM prequirúrgica.

Conclusión: En la actualidad se considera a la RM el método de elección en el estadaje de las LOA, permitiendo la monitorización del control evolutivo postoperatorio. La administración de contraste con secuencias de supresión grasa es útil para valorar la vascularización del fragmento y por tanto, su estabilidad.

Palabras clave: Tobillo, Resonancia Magnética, lesiones osteocondrales, astrágalo.

continúa en la pág. 126

¹ Del Servicio de Radiodiagnóstico (CDIC) y Traumatología (ICAL) del Hospital Clínic. Calle Villarroel 170, 08036, Barcelona, España.
 Copias (copies): Dr. Xavier Tomás E-mail: 22812xtb@comb.es

Introducción

Las lesiones traumáticas afectan con suma frecuencia al área del tobillo. Incluso en algunos deportes como el baloncesto, 33% de esas lesiones se ciñen a dicha área anatómica,¹ lo que hace a las LOA un capítulo de suma importancia dentro de las mismas. La RM es la prueba diagnóstica de elección, ya que puede valorar la aparición de LOA, realizar un estadaje de las mismas y excluir lesiones asociadas de partes blandas. En 1990, De Smet, et al. describieron la aparición de un anillo de hiperseñal T2 como criterio de inestabilidad de los fragmentos osteocondrales.² El advenimiento de las secuencias con supresión grasa³ y la utilización

de contraste endovenoso, que es útil para valorar la captación del fragmento osteocondral,⁴ también aportan datos sobre la viabilidad de dicho fragmento y por tanto, inciden directamente en el estadaje de las LOA, aunque el impacto de la combinación de estas técnicas ha sido escasamente considerado en la literatura. El objetivo de este estudio ha sido resaltar el interés de la valoración de la captación de contraste endovenoso por parte del fragmento osteocondral, para ajustar el estadaje de la LOA de forma más precisa mediante RM.

Material y métodos

Se han revisado, retrospectivamente, nueve pacientes afectos de LOA, entre 1996 y 2001, remitidos por el Instituto Clínico del Aparato Locomotor (ICAL) de nuestro hospital, de los que se han seleccionado seis en los que se cotejaron los datos clínico-quirúrgicos y la RM

ABSTRACT

Purpose: Perform a retrospective study of MRI findings that may lead to the survey of astragalus osteochondral lesions (AOL).

Material and methods: Nine patients suffering from AOL were retrospectively reviewed. Clinical data, XR, MR with contrast and gammagraphs were obtained from six of them. Data obtained by MRI were analyzed in order to get objective information on the

stability or instability of the osteochondral lesion and the appearance of associated lesions.

Results: Out of the six patients selected, pre-surgical MRI with contrast targeted two stable AOL cases (stages I and IIa) and four instable cases (in stage III and three cases in stage IV). Four patients underwent surgery. The MRI and surgical findings were retrospectively compared for those patients, getting instable AOL cases (two cases in stage IV and one in stage III with associated lesion of the Achilles' tendon) and one

case of stable AOL (stage IIa). Surgery confirmed in the four cases the findings described in the pre-surgical MRI.

Conclusion: Today, MRI is considered the method of choice for surveying AOL, allowing the monitoring of the post-surgical evolution control. Administering a contrast means in fat suppression sequences is useful to assess the vascularization of the fragment and, thus, its stability.

Key words: Ankle, Magnetic Resonance, osteochondral lesions, astragalus.

con contraste endovenoso. De estos seis pacientes, cuatro de ellos eran del sexo femenino. El rango de edad oscilaba entre 21 y 77 años. En todos los casos el dato clínico más relevante era la aparición de dolor y en tan sólo uno de ellos se objetivó un antecedente traumático preciso. La RM se realizó en un aparato Magnetom Siemens (Erlangen, Alemania) de un Tesla. Las secuencias utilizadas en todos los casos fueron sagital eco del espín potenciadas en T1 y eco gradiente (Flash 2D) potenciadas en T2, coronal eco de espín potenciadas en T1 sin y con supresión de grasa y axial eco del espín potenciadas en densidad protónica y T2. Posteriormente se administraba a los pacientes contraste endovenoso (Magnevist; Schering AG. Berlín, Alemania) y se repetían las secuencias potenciadas en T1. Se detectaron cinco LOA a nivel del borde supero-medial de la tróclea astragalina y otra en la cara inferior del astrágalo. Los datos RM, analizados por Radiólogos del área de músculo-esquelético, se utilizaron para objetivar la estabilidad o inestabilidad de la lesión osteocondral, con base en los criterios expuestos en el *cuadro 1*. También se registró la aparición de otras lesiones a nivel del tobillo. A los seis pacientes se les practicó, además, gammagrafía, que puso de manifiesto una osteocondritis a nivel de la tróclea astragalina en cinco casos y en el escafoides en otro paciente.

A cuatro pacientes se les intervino mediante artroscopía, en tres casos con legrado de la lesión y mosaicoplastía y en un caso tan sólo con artroscopía diagnóstica. Uno de los casos intervenidos con mosaicoplastía debió ser reintervenido, posteriormente, por persistencia de la sintomatología y se le practicó, entonces, cirugía abierta con osteotomía del maléolo medial. Los dos pacientes a los que no se les realizó

cirugía fue debido, en un caso, por presentar una LOA en fase inicial, lo que es tributario a tratamiento conservador; y en otro caso, por negarse el paciente a ser intervenido quirúrgicamente.

Se detalló a todos los pacientes en forma muy completa los procedimientos del estudio y se obtuvo, posteriormente, el correspondiente consentimiento informado en todos los casos.

Resultados

De los seis pacientes seleccionados, la RM prequirúrgica con contraste objetivó dos casos de LOA estables (grados I y IIa) (*Figuras 1 y 2*) y cuatro casos de LOA inestables (un caso estadio III y tres casos estadio IV) (*Figuras 3, 4 y 5*). Cuatro de los seis pacientes fueron intervenidos quirúrgicamente (*Figura 6*). En dichos pacientes se compararon retrospectivamente los hallazgos de la RM y la cirugía y se obtuvieron tres casos de LOA inestable (dos casos estadio IV y un caso estadio III con lesión del tendón de Aquiles asociada) (*Figuras 7, 8 y 9*) y un caso de LOA estable (estadio IIa). La cirugía confirmó en los cuatro pacientes intervenidos los hallazgos descritos por la RM prequirúrgica (*Cuadro II*). En uno de estos pacientes los controles de RM poscirugía mostraron la aparición de una nueva inestabilidad de la LOA, lo que requirió una nueva intervención.

Los controles RM realizados en los dos pacientes a los que no se les intervino mostraron en el primero de ellos la desaparición de la LOA estadio y en el segundo paciente la persistencia de la patología (LOA estadio IV).

Discusión

La LOA es una entidad frecuente, sobre todo entre los pacientes que realizan actividades deportivas. A

Cuadro I. Lesiones osteocondrales del astrágalo. Diagnóstico RM y estadiaje.

| Lesiones estables (el fragmento osteocondral muestra captación de contraste). | |
|---|---|
| Estadio I | Edema trabecular, cartílago intacto. |
| Estadio IIa | Quiste subcondral. |
| Estadio IIb | Línea de hiperseñal T2; separación incompleta del fragmento. |
| Lesiones inestables (el fragmento osteocondral no muestra captación de contraste) | |
| Estadio III | Línea de hiperseñal T2 rodeando completamente el fragmento (anillo), pero el fragmento no está desplazado respecto al lecho óseo. |
| Estadio IV | Fragmento desplazado totalmente ("luxado"). |

Modificado de Stoller (22) y De Smet (10).

Cuadro II. Hallazgos mediante RM y cirugía de los pacientes estudiados.

| Casos | Estadiaje RM | Lesión asociada | Cirugía | Confirmación diagnóstico RM |
|-------|--------------|--------------------|---------|-----------------------------|
| 1 | Estadio IV | No | Sí | Sí |
| 2 | Estadio IIa | No | Sí | Sí |
| 3 | Estadio I | No | No | No cirugía (*) |
| 4 | Estadio IV | No | Sí | Sí |
| 5 | Estadio III | Ruptura T. Aquiles | Sí | Sí |
| 6 | Estadio IV | No | No | No cirugía (*) |

(*) En estos dos pacientes la evolución clínica y RM confirmó el diagnóstico RM inicial.

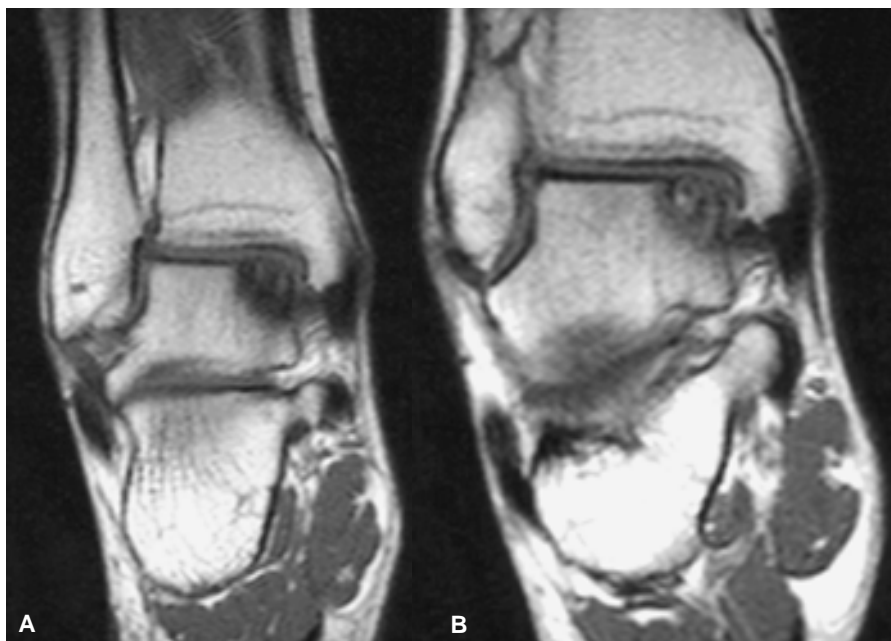


Figura 1. LOA estable. Secuencias SE T1. LOA de baja señal (A) en el borde supero-medial de la tróclea astragalina, que presenta una intensa hipercaptación de contraste (B), lo que traduce su vascularización preservada y su estabilidad.

pesar que esta entidad puede ser secundaria a múltiples etiologías, se ha postulado que las lesiones localizadas a nivel del borde supero-externo de la cúpula astragalina aparecen por una maniobra forzada de inversión-dorsiflexión, que hace impactar dicha zona sobre el maléolo peronéo.⁵ Una etiología traumática en las LOA localizadas a nivel supero-externo parece referirse en un artículo de Lahm, et al. donde registra-

ron que en las 24 LOA situadas a nivel supero-externo existía un antecedente traumático. Por el contrario, en las 18 lesiones localizadas a nivel supero-medial, tan sólo en siete se registraba un antecedente traumático.⁶ Nuestros hallazgos también apuntan en esta dirección, puesto que de las cinco lesiones localizadas a nivel supero-medial, sólo en una existía un antecedente traumático claro.

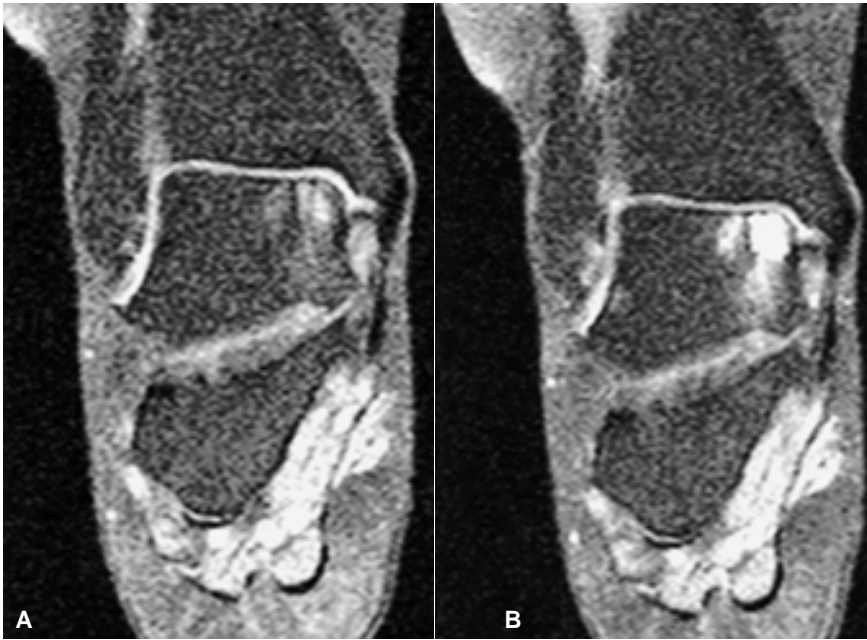


Figura 2. LOA estable. Secuencias SE T1 basal con supresión grasa (A) y con contraste EV (B). LOA a nivel de la tróclea astragalina en otro paciente, que muestra una intensa hipercaptación de contraste, tanto a nivel de la lesión (vascularización preservada), como en el área perilesional (tejido reactivo). Las secuencias con supresión grasa permiten delimitar mejor las áreas hipercaptantes al oscurecer la señal fisiológica de la médula ósea circundante.³

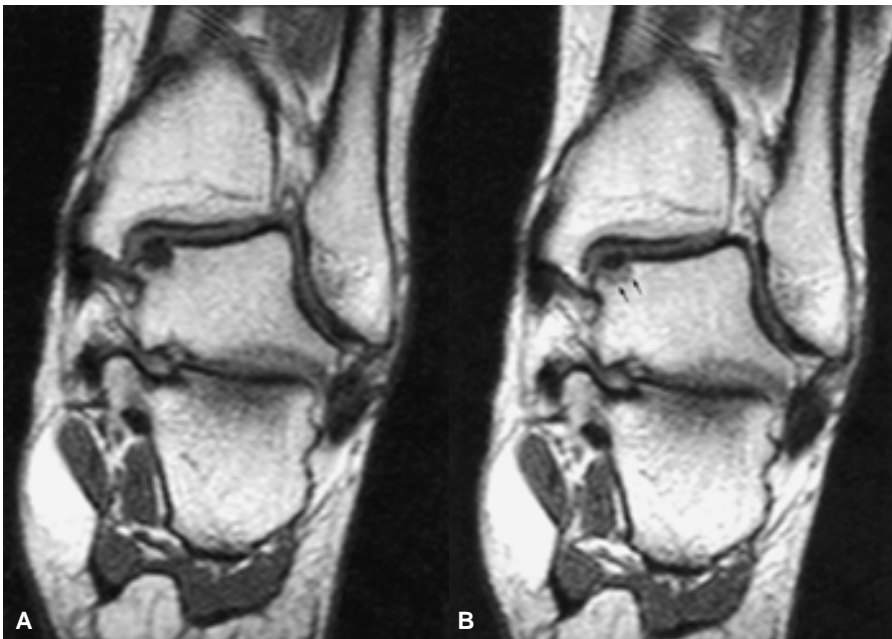


Figura 3. LOA inestable. Secuencias SE T1 basal (A) y con contraste EV (B). LOA en otro paciente que muestra una baja señal central y perilesional (A). La captación de contraste se observa sólo de forma anular periférica (en el tejido de granulación reactivo; flechas), y en ningún caso en la lesión (B), lo que implica ausencia de vascularización e inviabilidad.

La Radiología convencional, aunque es el primer paso en el abordaje de una LOA, no permite evaluar ni la viabilidad ni la pérdida de sustancia cartilaginosa, criterios usados en el estadiaje de estas lesiones,⁷ por lo que esta técnica no es capaz de detectar los estadios iniciales de esta entidad. Este punto es importante, puesto que la omisión en el diagnóstico precoz puede abocar a largo plazo a cambios osteoartrosicos a nivel del tobillo.

La RM permite un correcto estadiaje preoperatorio de la LOA, superior a la clínica y la Radiología convencional,⁸ incluso, sólo con una sola secuencia eco de

espín potenciada en densidad de protones, por su excelente definición del cartilago,⁹ o únicamente con una sola secuencia eco de espín potenciada en T2, como realizaron, en 1996, De Smet, et al. Estos autores, en un estudio previo que realizaron en 1990,² revisaron los criterios mediante RM en el estadiaje de las LOA de astrágalo y cóndilos femorales y obtuvieron en el diagnóstico preoperatorio, mediante RM en 40 pacientes (de los cuales sólo en nueve existían lesiones astragalinas) una elevada sensibilidad (0.97) y especificidad (1.0). Estos autores valoraron fundamentalmente, me-

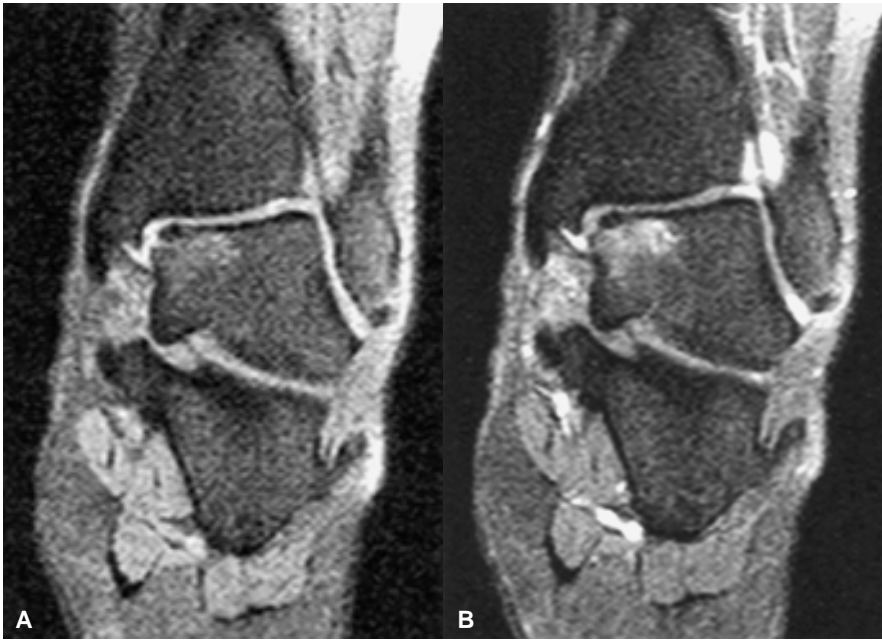

Figura 4. LOA inestable. Secuencias SE T1 basal con supresión grasa (A) y con contraste EV (B). Mismo paciente que la figura 3. De nuevo las secuencias con supresión grasa permiten delimitar de forma más sensible las áreas de hipercaptación. Se observa la hipercaptación periférica, pero en ningún caso de la lesión, lo que reafirma su inestabilidad.

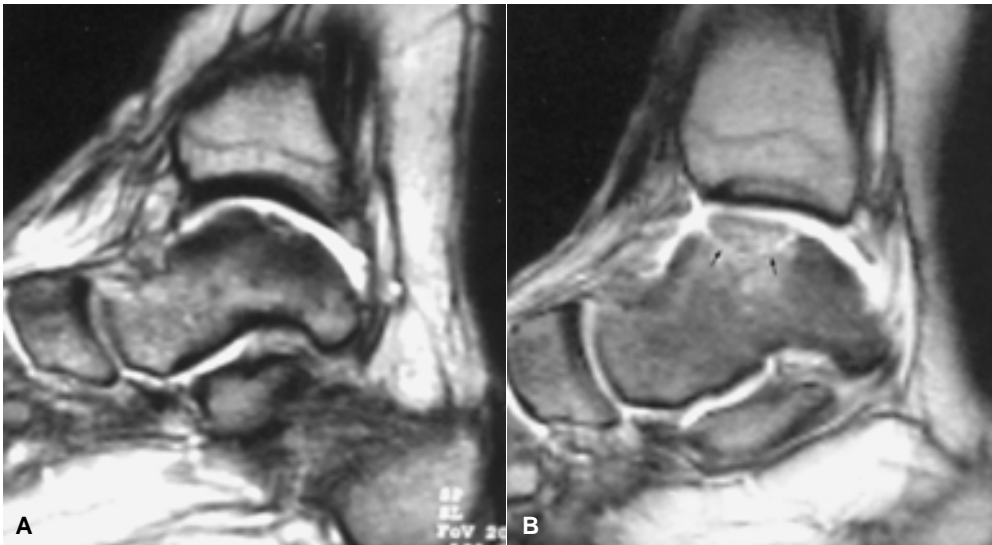


Figura 5 A y B. LOA inestable. Secuencias GE T2. En estos diferentes pacientes se evidencia un anillo de hiperseñal rodeando la lesión (flechas), lo que cumple uno de los criterios de inestabilidad.²

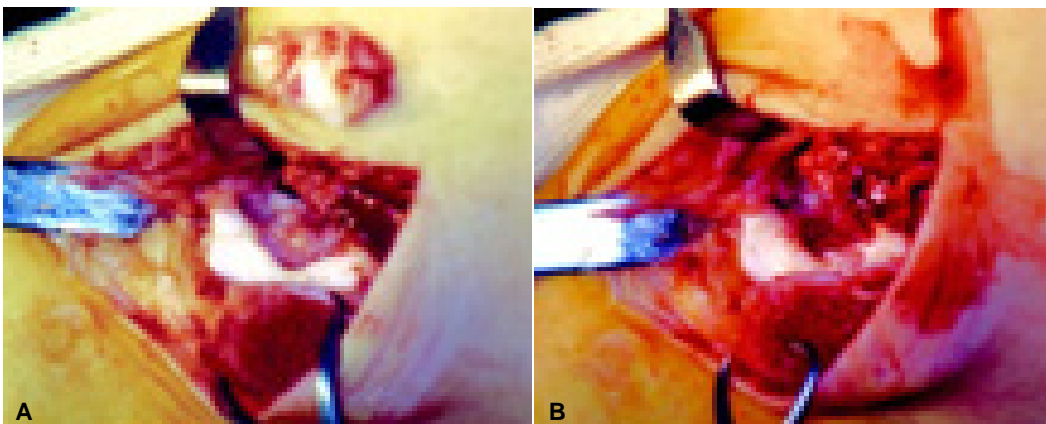


Figura 6. Mismo paciente de la figura 5. LOA observada a través de la osteotomía del maléolo medial. El fragmento libre se ha depositado sobre la superficie cutánea (A). Legrado del lecho osteocondral (B).

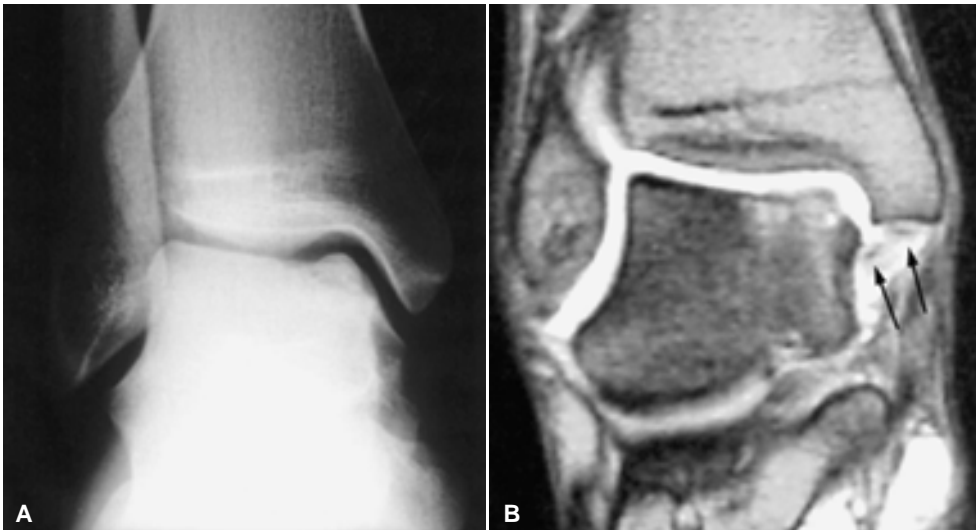


Figura 7. LOA inestable en otro paciente. RX simple (A) y RM con secuencia GE T2 (B). Lesión en el borde supero-medial de la tróclea astragalina. Fragmentos libres osteocondrales a nivel submaleolar medial (flechas), no observados en la RX simple, lo que cumple otro criterio de inestabilidad.

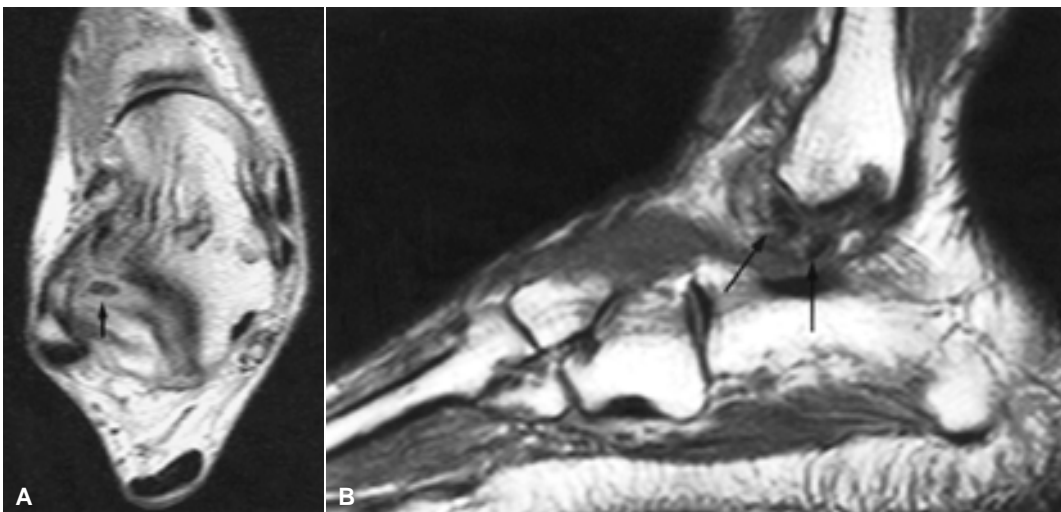


Figura 8. LOA inestable en otro paciente. Secuencias SE DP axial (A) y SE T1 sagital (B). Fragmentos libres osteocondrales localizados por delante del ligamento peroneo-astragalino posterior (A) (flecha), y en la región inframaleolar (B) (flechas).

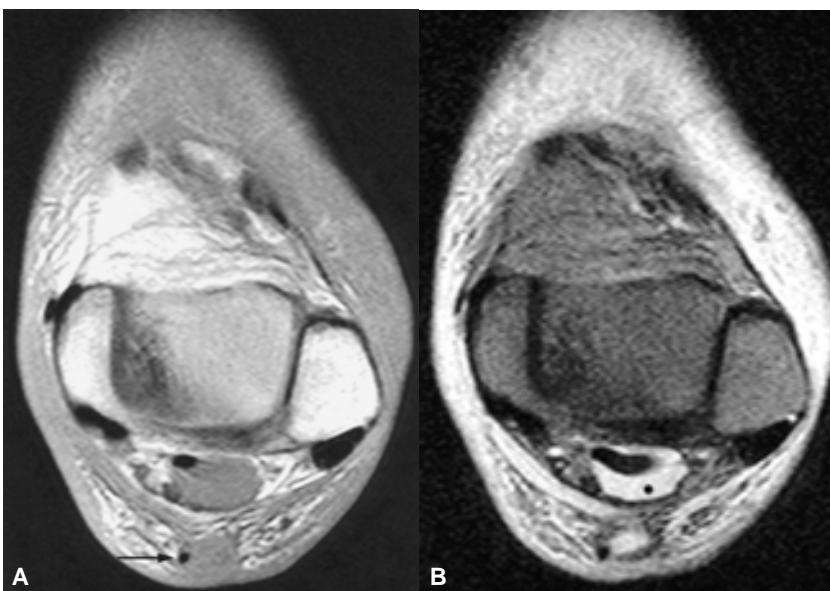


Figura 9 A y B. Lesiones asociadas. Secuencias SE DP y T2. LOA en el borde postero-medial. Se observan a su vez una rotura completa del tendón Aquileo, con tendón plantar delgado presente (flecha), y abundante derrame a nivel de la vaina del tendón flexor propio del dedo gordo (asterisco). La exploración RM del tobillo con LOA debe ser meticulosa por la elevada frecuencia de asociación con otras patologías concomitantes, fundamentalmente en pacientes traumáticos.

diante secuencias eco de espín potenciado en T2, cuatro signos de inestabilidad:

1. Aparición de una línea de hiperseñal a través del cartílago articular.
2. Defecto articular focal.
3. Fractura articular.
4. Quiste adyacente a la lesión subcondral.

De las LOA catalogadas como inestables, 56% mostraban tan sólo uno de estos cuatro criterios de inestabilidad. A ninguno de sus pacientes se les administró contraste endovenoso, por lo cual no se pudo valorar la existencia de captación a nivel de la LOA.¹⁰ En nuestro estudio se ha incluido este parámetro para valorar la viabilidad fragmentaria y por tanto, ha sido utilizado como criterio de inestabilidad (*Cuadro I*).

Schneider, et al. describieron, en 1998, la utilidad de la RM con contraste paramagnético endovenoso en la detección de la revascularización de las LO, tanto a nivel del tobillo como en la rodilla, que aportaba para la RM resultados superiores en el estadiaje respecto a la Radiología convencional, lo que permitió una planificación prequirúrgica y un control posquirúrgico más adecuados. La captación de contraste en el fragmento osteocondral fue tomado como un criterio positivo de viabilidad y apareció en 47% de los 30 pacientes a quienes se les administró contraste endovenoso.⁴ Estos autores incidían en la importancia de realizar los estudios de RM con contraste paramagnético, como se ha realizado en nuestro caso, si bien ellos utilizaban secuencias eco de gradiente con contraste de fase y en nuestro caso hemos incidido en las secuencias SE con supresión de grasa, que muestran una superior visualización de la captación de contraste a nivel subcondral.³ En nuestra serie se ha registrado captación de contraste de las LOA en dos de los seis casos (33% de casos), un número globalmente inferior al de la serie de Schneider, si bien nuestro análisis, a diferencia del citado estudio, se ha centrado sólo en el área del tobillo, excluyendo las lesiones situadas en otras áreas como la rodilla.

La artrografía-RM directa, que consiste en la inyección intraarticular de contraste paramagnético, se ha utilizado a nivel del tobillo para detectar y estadiar las LOA, con una sensibilidad de 89%, respecto a 69% observada por la RM basal,¹¹ apreciando mejor los fragmentos libres intraarticulares,¹² e incluso lesiones asociadas como atrapamiento ("impingement") anterolateral y la inestabilidad crónica del compartimiento lateral.¹³ En contra puede aducirse que es una técnica invasiva, alarga el tiempo de exploración y no permite valorar la captación de contraste por parte del fragmento osteocondral, por lo que no la hemos utilizado.

La artrografía-RM indirecta presenta como ventaja, respecto a la artrografía-RM directa, su capacidad para determinar el estado de la vascularización de las áreas subcondrales.^{12,14} Nuestro grupo de trabajo tiene experiencia en la valoración de la artrografía-RM indirecta a nivel del hombro,¹⁵ pero no en el área del tobillo, donde probablemente tenga también resultados prometedores, si bien esta técnica alarga el tiempo de exploración de forma sustancial.

Es importante en el estudio del tobillo mediante RM reconocer las variantes normales que pueden existir, como el pseudodefecto central del astrágalo, que se produce por la inserción de las fibras ligamentosas tibioastragalinas del ligamento deltoideo y puede confundirse con una LOA,¹⁶ o la existencia de huesos supernumerarios, como el hueso sustentacular, que podría incitar a la confusión con un fragmento libre osteocondral.¹⁷

La RM se considera una técnica excelente para detectar tanto lesiones osteocondrales, como se ha comentado ya extensamente; como lesiones de partes blandas a nivel del tobillo, no objetivadas correctamente mediante Radiología convencional.¹⁸ De todas formas algunos autores como Farooki, et al., aducen que la RM no es sensible en la detección del síndrome de atrapamiento ("impingement") anterolateral del tobillo, sobre todo en lo que respecta a la proliferación de tejidos blandos en el receso anterolateral.¹⁹ En nuestro caso la RM ha sido de utilidad manifiesta para detectar otras lesiones concomitantes a la LOA a nivel del tobillo, como una rotura del tendón de Aquiles en un paciente.

Con respecto a otras técnicas por imagen utilizadas en el estadiaje de una LOA, Stroud y Marks manifestaron que la RM es superior al TC, ya que permite detectar atrapamiento ("impingement") de partes blandas, sinovitis proliferativa y otras lesiones, mientras que la TC se reserva tan sólo para estadios muy avanzados (LOA inestable o de alto grado), ya que puede detectar correctamente el tamaño y la localización de los fragmentos osteocondrales.²⁰ Otras desventajas de la TC, como la ausencia de visualización del cartílago y la emisión de radiaciones ionizantes, refrendan la superioridad de la RM. Respecto a la gammagrafía ósea, sí permite un diagnóstico de la LOA en fases iniciales, pero no indica de forma clara la viabilidad de los fragmentos y, por tanto, es insuficiente para poder estadiar correctamente la lesión,²¹ como ocurrió en todos los casos de nuestra serie, en los que la gammagrafía detectaba una osteocondritis, pero no podía estudiarla. Además generó un falso negativo de necrosis de escafoides no observado mediante RM.

En cuanto a la valoración quirúrgica, la mayoría de las LOA laterales tienen una localización anterior, por lo que son fácilmente accesibles mediante una aproximación quirúrgica estándar anterolateral. Sin embargo, la mayoría de las lesiones mediales se

extienden hacia la parte posterior, por lo que deben abordarse con frecuencia mediante una osteotomía maleolar medial. Debe tenerse en cuenta el riesgo potencial de la aparición de complicaciones, como la no-uniión o la mal-uniión, cuando se realiza una osteotomía, sobre todo, del maléolo medial, con ulterior evolución a artrosis del tobillo.⁵ De los cuatro pacientes intervenidos en nuestra serie, a uno de ellos

se le realizó, en una segunda intervención, una osteotomía del maléolo tibial, sin registrarse complicaciones reseñables.

En conclusión, creemos que la utilización de contraste paramagnético endovenoso en el estadiaje de la LOA mediante RM puede ser sumamente útil, al valorar la viabilidad del fragmento osteocondral y por ende, su estabilidad.

Referencias

1. Berndt AL, Harty M. Transchondral fractures of the talus. *J Bone Joint Surg (Am)* 1959; 41: 988-1020.
2. Yulish BS, Mulopulos GP, Goodfellow DB, et al. MR imaging of osteochondral lesions of talus. *J Comput Assist Tomogr* 1987; 99(2): 296-01.
3. Nelson DW, DiPaola J, Colville M, Schmidgall J. Osteochondritis dissecans of the talus and knee: Prospective comparison of MR and arthroscopic classifications. *J Comput Assist Tomogr* 1990; 14(5): 804-8.
4. De Smet AA, Ilahi OA, Graf BK. Reassessment of the MR criteria for stability of osteochondritis dissecans in the knee and ankle. *Skeletal Radiol* 1996; 25(2): 159-63.
5. Kramer J, Stiglbauer R, Engle A, Prayer L, Imhof H. MR contrast arthrography (MRA) in osteochondrosis dissecans. *J Comput Assist Tomogr* 1992; 16: 254-60.
6. Steinbach LS, Palmer WE, Schweitzer ME. MR Arthrography. *Radiographics* 2002; 22: 1223-46.
7. Trnka HJ, Ivanic G, Trattinig S. Arthrography of the foot and ankle. Ankle and subtalar joint. *Foot Ankle Clin* 2000; 5(1): 49-62.
8. Vahlensieck M, Lang P, Sommer T, Genant HK, Schild HH. Indirect MR arthrography: techniques and applications. *Semin Ultrasound CT MR* 1997; 18(4): 302-6.
9. García AI, Tomás X, Pomés J, Peidró L, De Juan C, Fabregat M. Indirect MR-Arthrography of the Shoulder: Is it useful in evaluating the Tendons? 2000 RSNA Meeting. Education Exhibit 0913MK-e.
10. Rosenberg ZS, Mellado J. Central pseudodeflect of the talus: A potential ankle MR interpretation pitfall. *J Comput Assist Tomogr* 1999; 23(5): 718-20.
11. Bencardino J, Rosenberg ZS, Beltran J, Sheskier S. Os sustentaculi: depiction on MR images. *Skeletal Radiology* 1997; 26: 505-6.
12. Kier R, McCarthy S, Dietz MJ, Rudicel S. MR appearance of painful conditions of the ankle. *Radiographics* 1991; 11(3): 401-14.
13. Farooki S, Yao L, Seeger LL. Anterolateral impingement of the ankle: Effectiveness of MR imaging. *Radiology* 1998; 207(2): 357-60.
14. Stroud CC, Marks RM. Imaging of osteochondral lesions of the talus. *Foot Ankle Clin* 2000; 5(1): 119-33.
15. Mesgarzadeh M, Sapega AA, Bonakdarpur A, Revesz G, Moyer RA, Maurer AH, Alburger PD. Osteochondritis dissecans: analysis of mechanical stability with radiography, scintigraphy and MR imaging. *Radiology* 1987; 165: 775-80.
16. Stoller DW, Ferkel RD. Pie y tobillo. En: Stoller DW (ed.). *RM en Ortopedia y en lesiones deportivas*. 2a. Ed. Madrid: Ed. Marbán; 1999, p. 509-18.